

# Le remplacement des dents de petit diamètre dans les zones esthétiques

## Une nouvelle alternative : l'implant Axiom® de diamètre 2,8 mm

B. ROUSSELET

Le traitement des édentements antérieurs est un défi tant fonctionnel qu'esthétique, ce d'autant que l'espace à remplacer est réduit. Pour pallier à cette difficulté, les systèmes ont été complétés avec des implants de petit diamètre qui diffèrent par leur taille et leur forme, mais aussi et surtout par leur connectique implantaire.

Cet article analyse l'intérêt de l'implant de petit diamètre à travers une courte revue de littérature, puis présente les dernières évolutions des systèmes implantaires, développées pour répondre aux deux contraintes des cas d'édentements antérieurs : le remplacement des incisives mandibulaires et latérales supérieures et l'esthétique.

**MOTS CLÉS :** • implants étroits • dents de petit diamètre • remplacement

**L**a gestion des édentements antérieurs de faible diamètre représente pour l'implantologiste un défi, et ce à plusieurs titres. En raison de sa localisation antérieure, l'obtention d'un résultat esthétique parfait devient indispensable. L'espace réduit entre les dents adjacentes associé au faible volume osseux représentent de réelles difficultés chirurgicales dans le placement idéal de l'implant. En effet, un implant de diamètre standard présente d'incontestables dangers tant pour les dents collatérales que pour le résultat esthétique final. Auparavant, ces situations cliniques étaient traitées à l'aide de bridges collés ou orthodontiquement en remplaçant les dents manquantes à l'aide des collatérales. Lorsqu'il

est possible de poser un implant de diamètre standard, il est du ressort du prothésiste d'harmoniser, d'une part, l'implant et la fixture et, d'autre part, la dent prothétique. Or, leurs dimensions respectives diffèrent, d'où l'obtention de résultats esthétiques souvent peu satisfaisants.

Les fabricants proposent des implants de petit diamètre qui diffèrent par leur forme, leur diamètre plus ou moins réduit, mais aussi et surtout par leur connectique implantaire. Cette dernière représente une des clés du succès dans la fiabilité de l'ostéointégration de l'implant. En fonction du choix de celle-ci, nous pourrions obtenir un résultat répondant aux exigences esthétiques actuelles. Elle va aussi autoriser une plus ou moins grande amplitude de choix

lors de la réalisation de la reconstruction de la dent absente.

Cet article propose au préalable une analyse de la littérature sur l'ostéointégration et les connectiques prothétiques des implants de petit diamètre. Puis, il présente l'implant Axiom® de 2,8 mm de diamètre à travers quelques cas cliniques.

## FIABILITÉ DES IMPLANTS ÉTROITS

Les implants dentaires représentent une thérapeutique fiable pour le traitement des patients totalement [1,2] ou partiellement [3,4] édentés. Habituellement, l'utilisation d'implants de diamètre standard ou de large diamètre est recommandée afin d'assurer un contact os-implant suffisant [5]. Il est recommandé de laisser 2 à 3 mm d'espace entre la surface implantaire et la surface des racines naturelles collatérales [6]. Cependant, le diamètre mésio-distal réduit de certaines dents antérieures ou la faible épaisseur de la crête osseuse n'autorise pas toujours le placement de tels implants.

Nous savons que dans le cas de restaurations unitaires, la survie des implants de diamètre standard est de 94,4 [7] à 96 % [8]. Qu'en est-il des implants étroits ?

Des auteurs ont souhaité connaître la relation qui existe entre le diamètre, la longueur de l'implant et la résistance au dévissage d'implants ostéointégrés. La première étude [9] semblait prouver que la résistance à la désinsertion était davantage liée à la longueur de l'implant qu'au diamètre. Une autre étude [10] comparait la même résistance au dévissage en faisant une analyse des implants de 3,25 mm et 4,25 mm de diamètre. La faible différence (15 %) entre les deux paraissait peu significative pour les auteurs.

Ainsi, Davarpanah *et al.* [11] ont conclu que les implants de faible diamètre sont indiqués quand l'espace interradiculaire est réduit et quand la crête osseuse présente une faible épaisseur ou pour des dents dont le diamètre cervical est réduit.

Les résultats cliniques à 7 ans de Polizzi *et al.* [12] sur l'utilisation d'implants unitaires étroits pour le remplacement d'incisives maxillaires ou mandibulaires donnent un taux de succès de 96,7 %.

Vigolo *et al.* [13] ont obtenu un taux de survie des implants de faible diamètre de 95,3 %. À noter que cette étude inclut des implants étroits posés ailleurs que dans les zones antérieures et que ces implants ont aussi été utilisés pour le remplacement d'édentements multiples. Les implants étroits étaient, dans ces conditions, associés à des implants de diamètre standard. Les auteurs en ont tiré la même conclusion : on ne peut pas montrer de différence notable entre le taux de survie des implants étroits et celui des implants de diamètre standard.

Aussi, l'utilisation d'implants de diamètre réduit est considérée à ce jour comme une thérapeutique fiable.

## FIABILITÉ ET INTÉRÊTS DE LA CONNECTIQUE DE TYPE CÔNE MORSE

Une analyse exhaustive des implants étroits existants a permis d'établir le constat suivant.

### LES IMPLANTS MONOBLOCS

Par leurs diamètres de corps et de col inférieurs ou égaux à 3 mm, ces implants représentent une belle opportunité quand l'utilisation d'un implant de diamètre standard n'est pas possible. Cependant, dans la plupart des cas, ce type d'implant présente l'inconvénient majeur de ne proposer qu'un seul axe de faux moignon. En effet, celui-ci fait corps avec l'implant. Il est donc dans son grand axe.

Les situations cliniques où les axes implantaires et prothétiques divergent deviennent plus compliquées à gérer.

### LES IMPLANTS CLASSIQUES À DEUX ÉTAGES

Certains présentent un corps implantaire allant de 3 à 3,25 mm, mais avec un diamètre au col de 3,4 mm. Cette option autorise la gestion de crêtes fines et permet l'utilisation d'un plus grand nombre d'options d'axes de fixtures. Cependant, le diamètre au col de 3,4 semble moins favorable dans les situations où la distance interdentaire est très faible.

Il existe un système implantaire avec un corps et un col implantaires de 3 mm de diamètre. La fixture

présente un évasement au-dessus de la connexion implant-faux moignon de 3,4 mm.

Ces systèmes à deux étages présentent la même caractéristique : le faux moignon est transvissé. C'est l'existence même de la vis qui limite l'obtention de diamètres inférieurs à 3,4 mm au niveau de la jonction implant-composant prothétique. Une diminution plus importante de la toile de métal dans ce type de construction transvissée engendre une fragilité néfaste à la fiabilité à long terme.

L'implant Axiom® de 2,8 mm de diamètre sert exclusivement au remplacement d'incisives mandibulaires ou d'incisives latérales maxillaires.

Cet implant présente un diamètre réel au col de 2,8 mm avec une connectique de type cône morse avec « *platform switching* » intégré. Le faux moignon est impacté sans vis de transfixation et sans indexation et présente trois hauteurs gingivales (2,5-4 et 5,5 mm) et quatre angulations (0°, 7°, 15°, 23°).

Il apparaît que deux conditions sont présentes simultanément :

- un vrai diamètre étroit sur toute la longueur de l'implant ainsi qu'au niveau des composants prothétiques ;
- un choix important au niveau des axes prothétiques.

Deux questions se posent alors :

1. L'implant et les pièces prothétiques présentent-ils une résistance à la rupture et élastique compatibles avec une utilisation dans les zones pour lesquelles il est destiné ? La réponse est affirmative cliniquement. Les tests d'endurance sont eux aussi favorables ; des essais physiques comparatifs ont été réalisés selon la norme ISO 14801 (données Anthogyr®) (Fig. 1).

2. Dans les cas d'édentements unitaires antérieurs, l'utilisation de faux moignons impactés sans indexations est-elle une solution fiable au niveau de l'ostéointégration ? Ce type de construction engendre-t-il une incidence sur la perte de faux moignons ?

La perte d'os au col de l'implant avec des faux moignons transvissés se situe généralement 1,5 à 2 mm sous la jonction implant-faux moignon après une année de mise en fonction [14]. Cependant, la perte

d'os est réduite lorsque le système transvissé est associé à une connexion de type cône morse. Selon plusieurs auteurs [15-24], ceci pourrait être lié à une diminution importante des micro-mouvements entre les deux parties. La présence du « *platform switching* » provoquerait un anneau muqueux lié à une organisation épithéliale protégeant l'os crestal [25-30]. L'importante stabilité mécanique des connexions cône morse autorise la réalisation de prothèses scellées. Concernant la tenue des faux moignons impactés, ces mêmes auteurs [15-24] observent une diminution de perte de faux moignons avec ces connexions. Il en est de même pour le remplacement de dents unitaires : l'utilisation de cône morse engendre une diminution de perte de faux moignons [15-19].

Mangano *et al.* [31], après une étude clinique de 4 ans et 307 implants unitaires placés dont 115 dans les zones maxillaires et mandibulaires, concluent que l'utilisation de connexion de type cône morse sans vis de transfixation est une bonne solution en vue de remplacer des édentements unitaires.

## L'IMPLANT AXIOM® DE 2,8 MM DE DIAMÈTRE

L'implant Axiom® de 2,8 mm de diamètre a été conçu pour le remplacement exclusif d'incisives mandibulaires et/ou d'incisives latérales maxillaires. Il bénéficie d'un traitement de surface BCP (phosphate de calcium biphasique) et est doté d'une connectique de type cône morse avec « *platform switching* » intégré. Le faux moignon est impacté.

Il est disponible en trois hauteurs gingivales (2,5-4 et 5,5 mm) et quatre angulations de moignon (0°, 7°, 15°, 23°) ainsi que 4 longueurs (10, 12 et 14 mm)

(Fig. 2).

## PRÉSENTATION DE CAS CLINIQUES

Deux cas pour lesquels l'implant Axiom 2,8 a été utilisé sont présentés (CAS N° 1 : FIG. 3 à 13 ET CAS N° 2 : FIG. 14 à 17)

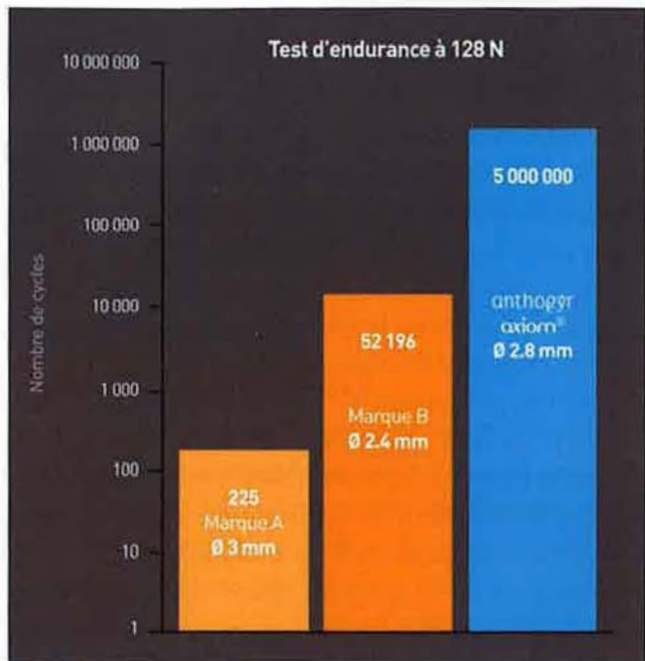


FIG. 1 / Résultat du test comparatif d'endurance (Source : Anthogyr®)



FIG. 2 / Implant Axiom® 2,8 et moignon.

## Présentation de cas

### Cas n° 1

#### AGÉNÉSIES D'INCISIVES LATÉRALES MAXILLAIRES

La patiente de 30 ans présente une agénésie des incisives latérales maxillaires.

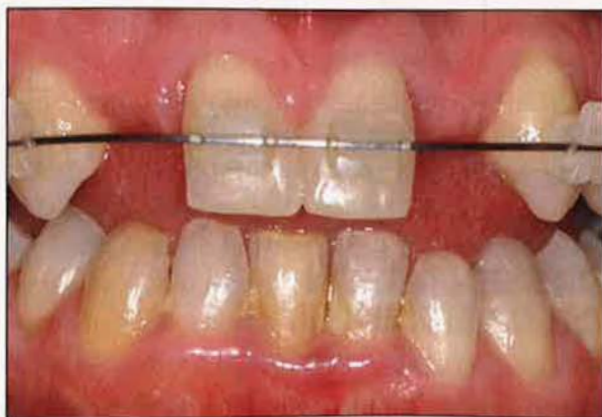

FIG. 3 / Un traitement orthodontique préparatoire est réalisé afin d'homogénéiser les espaces.

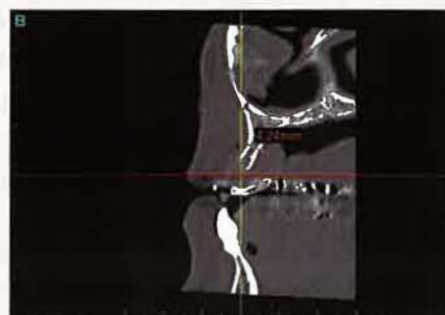
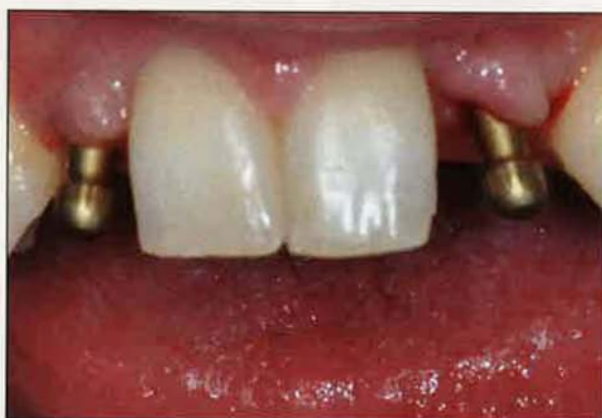
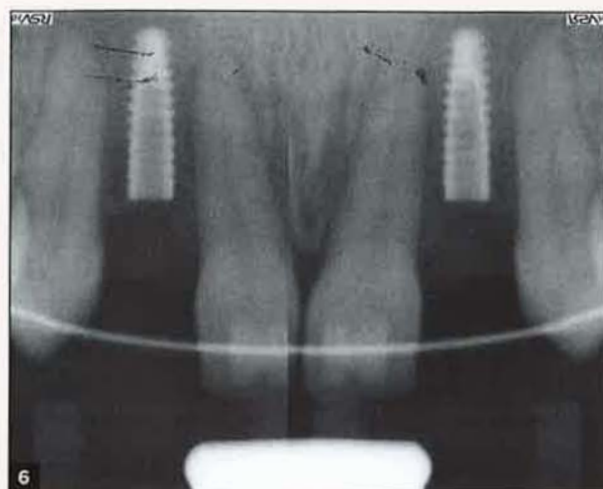
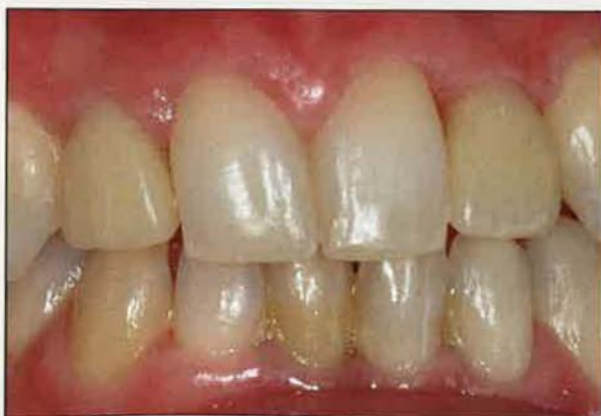FIG. 4 / L'étude au scanner révèle une crête fine qui ne peut recevoir un implant de diamètre supérieur à 3 mm sans greffe d'apposition.



**Fig. 5 et 6 /** Deux implants Axiom® ( $\varnothing$  2,8 mm et L = 10 mm) sont posés en place de 12 et 22 à environ 1 mm sous-cristal. Notez la largeur importante d'os résiduel séparant les dents naturelles des implants.



**Fig. 7 /** Après une phase d'ostéointégration de 45 jours, des empreintes indirectes avec des transferts pop-in ont été prises.



**Fig. 8 /** Résultat esthétique à une semaine avec des provisoires.

À noter que de la phase de temporisation avec ces provisoires dépend l'obtention plus ou moins rapide du bon contour gingival (alignement des collets et formation des papilles). Notre expérience clinique avec cet implant nous a montré que les papilles se forment facilement et rapidement. En effet, le faible diamètre de l'implant permet la conservation de crêtes osseuses « épaisses ». Ces dernières ont ainsi permis un bon soutien de la gencive, et donc des papilles.

En fonction de leur formation plus ou moins rapide, les couronnes provisoires pourraient être remplacées par les permanentes.

Quatre semaines plus tard, les couronnes permanentes ont été réalisées.

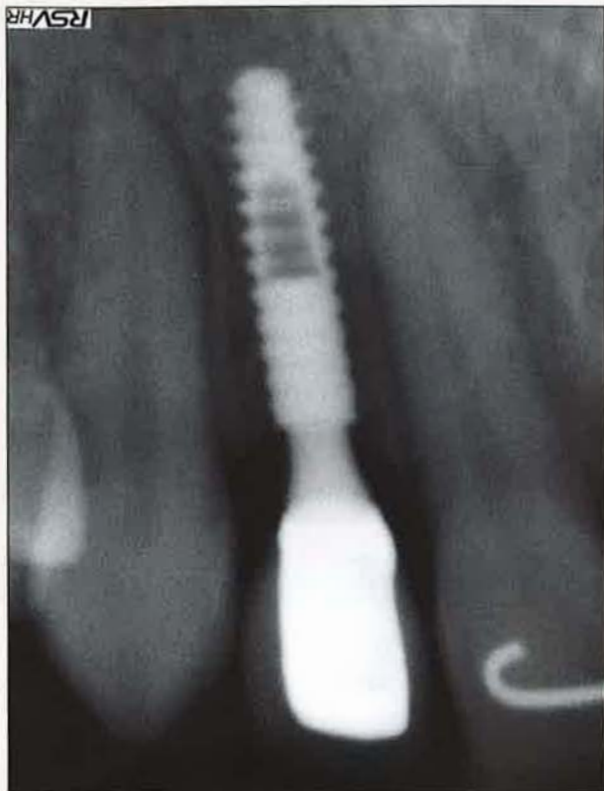

FIG. 9 / Des clichés radiographiques permettent d'observer le faible diamètre de l'implant et surtout du faux moignon prothétique.

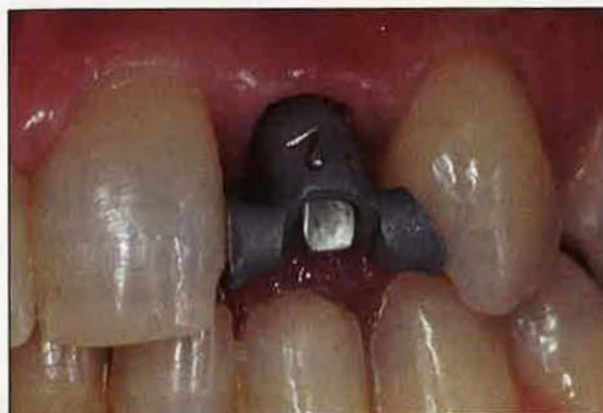

FIG. 10 / Des clés de repositionnement sont réalisées par le laboratoire afin de parer à l'absence de système anti-rotationnel avant l'impaction du faux moignon.

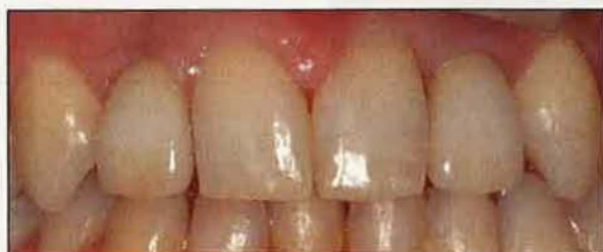

FIG. 11 / Les couronnes sont scellées en bouche. Le résultat clinique à 7 jours après le scellement est très satisfaisant.

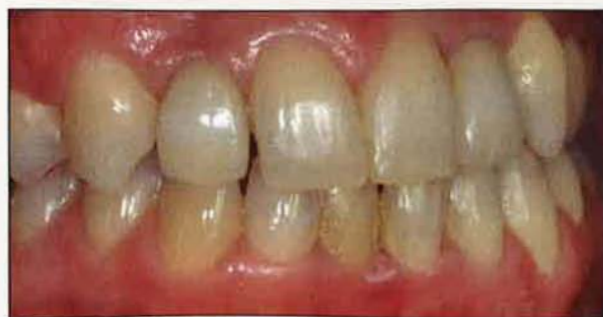

FIG. 12 / Contrôle clinique à 8 mois post-chirurgie.

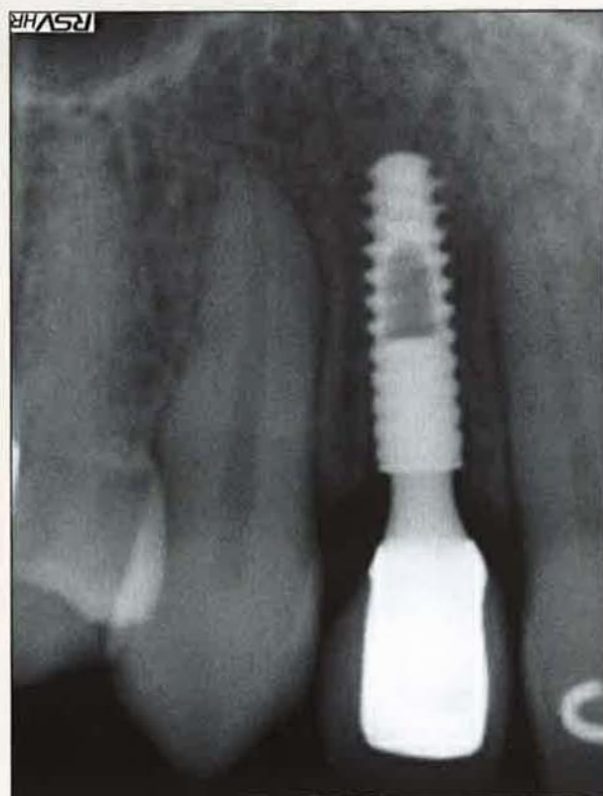


FIG. 13 / Contrôle radiologique à 8 mois post-chirurgie.

## Présentation de cas

Cas n° 2

## AGÉNÉSIES D'INCISIVES MANDIBULAIRES

Ce patient de 18 ans présente une double agénésie des incisives mandibulaires.

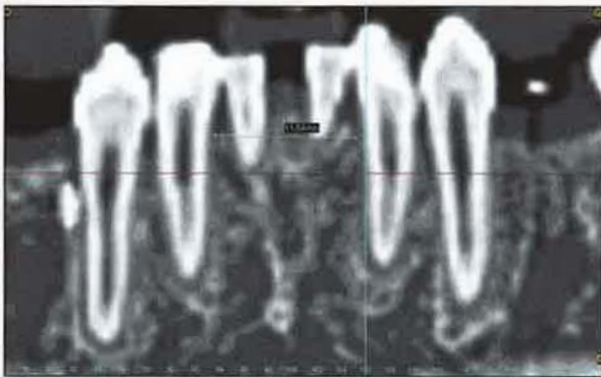


FIG. 14 / Notez le faible diamètre mésio-distal au collet des dents : 11,5 mm. Deux implants Axiom® ( $\varnothing$  2,8 mm et L = 14 mm) ont été utilisés pour traiter ce patient.

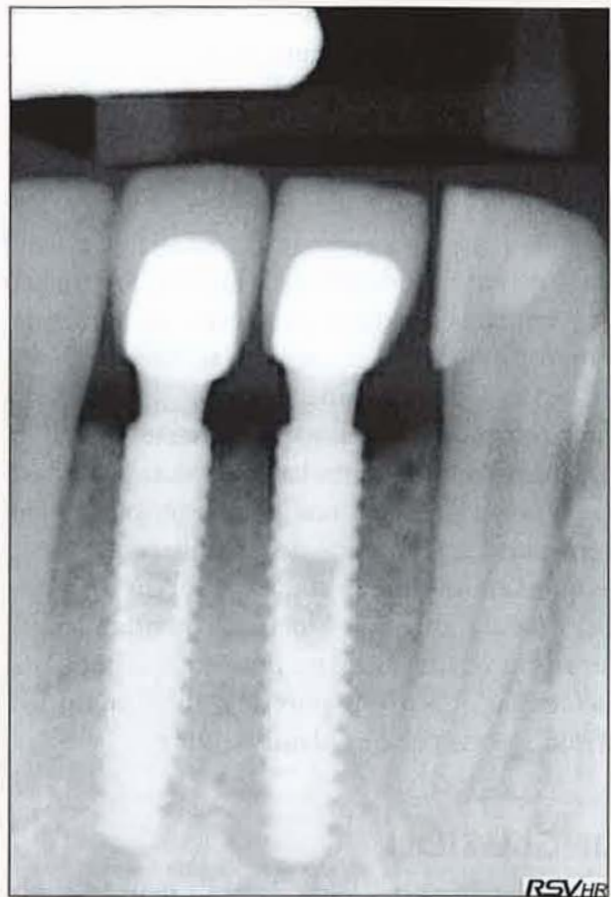


FIG. 15 / Radiographie des implants Axiom® 2,8 en place avec les couronnes définitives.

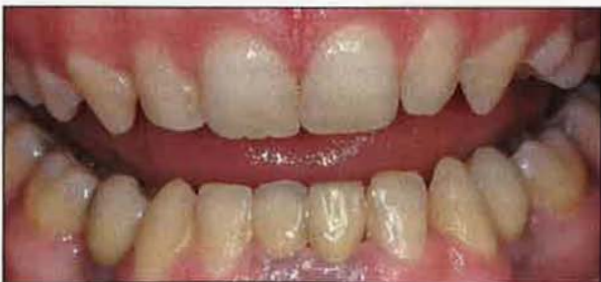

FIG. 16 / Résultat clinique à 4 mois post-chirurgie.

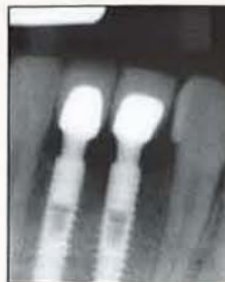

FIG. 17 / Contrôle radiologique à 4 mois post-chirurgie.

## DISCUSSION

La sécurité d'utilisation de ce nouvel implant étroit pour le remplacement des incisives latérales maxillaires et des incisives mandibulaires est doublement démontrée : du point de vue clinique ainsi que par les tests mécaniques.

En effet, en raison de son faible diamètre, le corps implantaire d'Axiom® 2,8 se trouve être plus éloigné des dents collatérales. Il en résulte une épaisseur d'os résiduelle plus importante entre les différentes racines, qu'elles soient naturelles ou artificielles.

Cette épaisseur osseuse engendre une plus grande stabilité de l'os au col de l'implant.

Le fait d'associer une connectique de type cône et un « *platform switching* » ne pouvait qu'améliorer cette stabilité osseuse. Ce critère est d'autant plus crucial que cet implant est indiqué pour les cas où le volume osseux est naturellement réduit (agénésies, crêtes fines, espaces interdentaires limités).

Le faux moignon prothétique présente un diamètre de 2,8 mm avec différentes hauteurs et angulations. Ceci laisse au praticien une grande amplitude de choix quant à la réalisation de la future prothèse.

Une question mériterait toutefois qu'on s'y intéresse : quand il manque 4 incisives mandibulaires, pourra-t-on envisager de ne poser que 2 implants en lieu et place de 32-42, puis de réaliser un bridge de 4 dents porté par 2 implants étroits ?

## CONCLUSION

Le remplacement de dents de petit diamètre par l'implant Axiom® 2,8 est une option intéressante pour assurer un résultat esthétique optimal tout en conservant le capital osseux du patient. +

### ADRESSE DES DISTRIBUTEURS

o AXIOM® 2,8 - ANTHOGRYR - 2237, AVENUE ANDRÉ-LASQUIN - 74700 SALLANCHES - TÉL. : 04 50 58 02 37 - FAX : 04 50 93 78 60 - <http://www.anthogyr.com>

### BIBLIOGRAPHIE

1. Adell R, Lekholm U, Rockler B, Brånemark PI. A 15-year study of osseointegrated implants in the treatment of the edentulous jaw. *Int J Oral Surg* 1981;10(6):387-416.
2. Lindquist LW, Carlsson GE, Jemt T. A retrospective 15 year follow-up study of mandibular fixed prosthesis supported by osseointegrated implants: clinical results and marginal bone loss. *Clin Oral Implants Res* 1996;7:329-336.
3. Jemt T, Lekholm U, Adell R. Osseointegrated implants in the treatment of partially edentulous patients: a preliminary study on 876 consecutively- placed fixtures. *Int J Oral Maxillofac Implants* 1989;4(3):211-217.
4. Jemt T, Pettersson P. A 3-year follow-up study on single implant treatment. *J Dent* 1993;21(4):203-208.
5. Lazzara RJ. Criteria for implant selection: surgical and prosthetic considerations. *Pract Periodont Aesthet Dent* 1994;6(9):55-62; quiz 64.
6. Hobo S, Icida E, Garcia LT. Osseointegration and occlusal rehabilitation. Chicago Ill: Quintessence Publ Co Inc, 1989.
7. Cordioli G, Castagna S, Consolati E. Single-tooth implant rehabilitation: a retrospective study of 67 implants. *Int J Prosthodont* 1994;7(6):525-531.
8. Engquist B, Nilson H, Astrand P. Single-tooth replacement by osseointegrated Brånemark implants. A retrospective study of 82 implants. *Clin Oral Implants Res* 1995;6(4):238-245.
9. Block MS, Delgado A, Fontenot MG. The effect of diameter and length of hydroxyapatite-coated dental implants on ultimate pullout force in dog alveolar bone. *J Oral Maxillofac Surg* 1990;48:174-178.
10. Kido H, Schulz EE, Kumar A, Lozada J, Saha S. Implant diameter and bone density: effect on initial stability and pull-out resistance. *J Oral Implantol* 1997;23(4):163-169.
11. Davarpanah M, Martinez H, Tecucianu JF, Celletti R, Lazzara R. Small-diameter implants: indications and contraindications. *J Esthet Dent* 2000;12(4):186-194.
12. Polizzi G, Fabbro S, Furri M, Herrmann I, Squarzonni S. Clinical application of narrow Brånemark System implants for single-tooth restorations. *Int J Oral Maxillofac Implants* 1999;14(4):496-503.
13. Vigolo P, Givani A, Majzoub Z, Cordioli G. Clinical evaluation of small-diameter implants in single-tooth and multiple-implant restorations: a 7-year retrospective study. *Int J Oral Maxillofac Implants* 2004;19(5):703-709.
14. Herrmann JS, Schoolfield JD, Nummikoski PV, Buser D, Schenk RK, Cochran DL. Crestal bone changes around titanium implants: a methodologic study comparing linear radiographic with histometric measurements. *Int J Oral Maxillofac Implants* 2001;16(4):475-485.
15. Hansson S. A conical implant-abutment interface at the level of the marginal bone improves the distribution of stresses in the supporting bone. An axisymmetric finite element analysis. *Clin Oral Implants Res* 2003;14(3):286-293.
16. Sutter F, Weber HP, Sorenson J, Belser U. The new restorative concept of the ITI dental implant system: Design and engineering. *Int J Periodont Rest Dent* 1993;13:409-431.
17. Weigl P. New prosthetic restorative features of Ankylos implant system. *J Oral Implantol* 2004;30(3):178-188.
18. Döring K, Eisenmann E, Stiller M. Functional and esthetic considerations for single-tooth Ankylos implant-crowns: 8 years of clinical performance. *J Oral Implantol* 2004;30(3):198-209.
19. Norton MR. Assessment of cold welding properties of the internal conical interface of two commercially available implant systems. *J Prosthet Dent* 1999;81(2):159-166.
20. Chee W, Felton DA, Johnson PF, Sullivan DY. Cemented versus screw-retained implant prostheses: which is better? *Int J Oral Maxillofac Implants* 1999;14(1):137-141.
21. Muftu A, Chapman RJ. Replacing posterior teeth with freestanding implants: four-year prosthodontic results of a prospective study. *J Am Dent Assoc* 1998;129(8):1097-1102.
22. Morgan KM, Chapman RJ. Retrospective analysis of an implant system. *Compend Contin Educ Dent* 1999;20(7):609-614, 616-623.
23. Romanos GE, Nentwig GH. Single molar replacement with a progressive thread design implant system: a retrospective clinical report. *Int J Oral Maxillofac Implants* 2000;15(6):831-836.
24. Mangano C, Mangano F, Piattelli A, Iezzi G, Mangano A, La Colla L. Prospective clinical evaluation of 307 single-tooth Morse taper-connection implants: a multicenter study. *Int J Oral Maxillofac Implants* 2010;25(2):394-400.

25. **Gadhia MH, Holt RL.** A new implant design for optimal esthetics and retention of interproximal papillae. *Implant Dent* 2003;12(2):164-169.
26. **Lazzara RJ, Porter SS.** Platform switching: a new concept in implant dentistry for controlling postrestorative crestal bone levels. *Int J Periodont Rest Dent* 2006;26(1):9-17.
27. **Baumgarten H, Cocchetto R, Testori T, Meltzer A, Porter S.** A new implant design for crestal bone preservation: initial observations and case report. *Pract Proced Aesthet Dent* 200;17(10):735-740.
28. **Guirado JL, Yuguero MR, Zamora GP, Munoz BE.** Immediate provisionalization on a new implant design for aesthetic restoration and preserving crestal bone. *Implant Dent* 2007;16:155-164.
29. **Rompen E, Domken O, Degidi M, Pontes AE, Piattelli A.** The effect of material characteristics, of surface topography and of implant components and connections on soft tissue integration: a literature review. *Clin Oral Implants Res* 2006;17(Suppl 2):55-67.
30. **Degidi M, Iezzi G, Scarano A, Piattelli A.** Immediately loaded titanium implant with a tissue-stabilizing/maintaining design ('beyond platform switch') retrieved from man after 4 weeks: a histological and histomorphometrical evaluation. A case report. *Clin Oral Implants Res* 2008;19(3):276-282.
31. **Mangano C, Mangano F, Piattelli A, Iezzi G, Mangano A, La Colla L.** Prospective clinical evaluation of 307 single-tooth morse taper-connec-

tion implants: a multicenter study. *Int J Oral Maxillofac Implants* 2010;25(2):394-400.

**Bertrand Rousselet**  
DrCD

Diplôme universitaire d'implantologie chirurgicale et prothétique de la Faculté de chirurgie dentaire, Lyon  
Diplôme universitaire d'implantologie basale de la Faculté de médecine, Nice

31, rue du Prof. Luc Montagnier  
01500 Ambérieu-en-Bugey

**Référencement bibliographique**

Cet article peut être recherché ou cité sous la référence suivante :

Rousselet B. Le remplacement des dents de petit diamètre dans les zones esthétiques : une nouvelle alternative: l'implant Axiom® de diamètre 2,8 mm. *Implant* 2011;17:109-117.