

Casablanca le lundi 2 mai 2011

File #11032

Compte-Rendu

Motif de consultation : Esthétique. Attente élevée. Ligne thérapeutique : « Hollywood Smile ».
Dyschromies dentaires, couronnes inadaptées, malpositions dentaires. Absence de 16, 46, 36 et 38.

Diagnostic : Restaurations composites et conjointes inadaptées avec fragilité structurelle des moignons dentaires résiduels. Vestibuloversion des dents antérieures et diastèmes masqués.

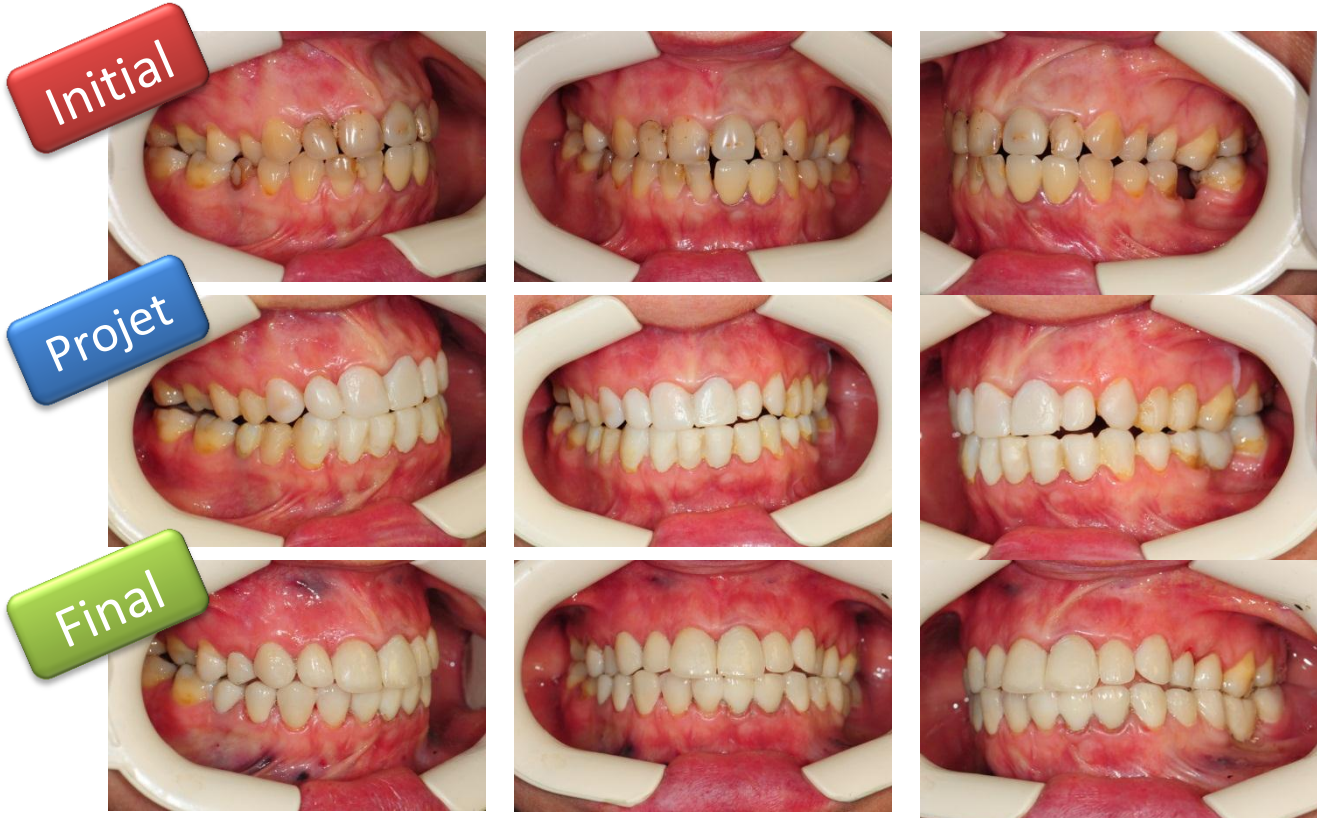Wax-Up: Direct aux Composites Ivoclar et 3M.

Préparations dentaires : Réduction vestibulaire de 0,7mm à la fraise jauge avec conservation des points de contacts efficaces. Dépose des restaurations préexistantes. Mise en dépouille/décharge au ciment verre ionomère. Reconstitutions fibrées. Extension des limites douteuses vers une zone saine sous aide optique.

Mock-up : Résine Bis-acryl (3M ESPE ProTemp).

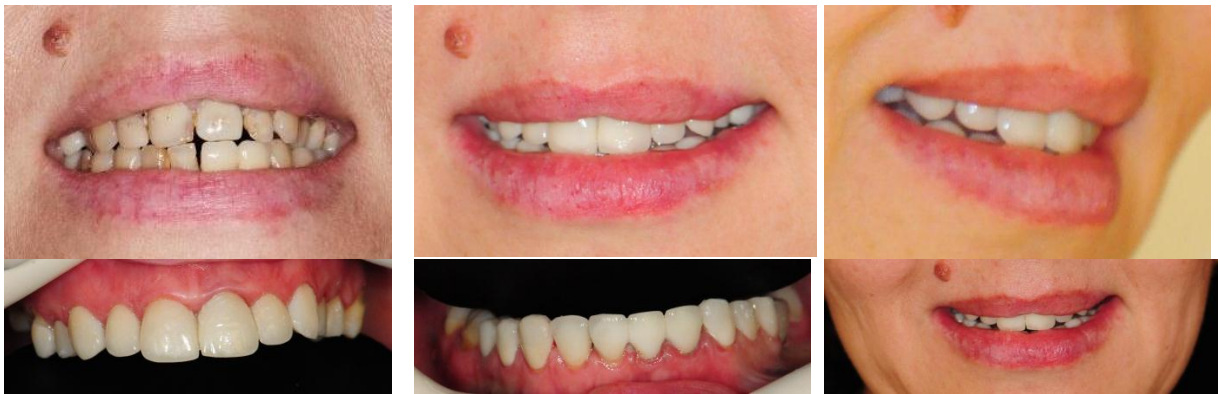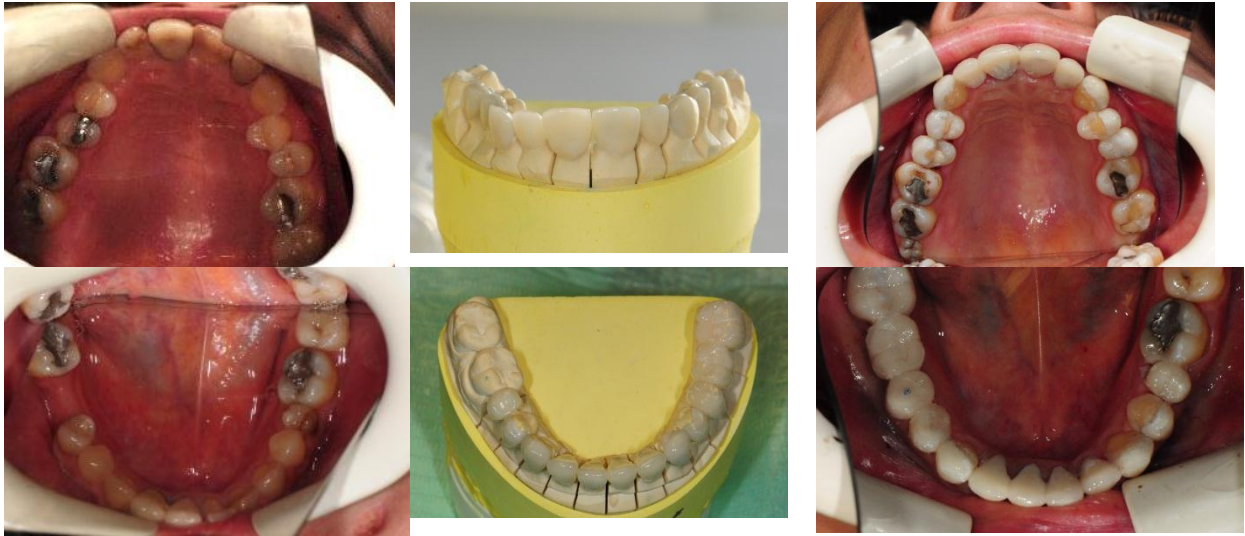Revêtement : Stratification céramique Vita (2M2, 2M1, 2M1, Translucide, Opal). Chappe céramique pressée (Ivoclar Imax). 15-25 et 34-45. Chappe Zircon 45-46-47. (Céramiste :Mr D. Berniaud).

Bonding : 3M Veneers. Acide fluohydrique, Acide orthophosphorique, Primer Silane 3M, Primer MMA 3M Transbond XT.

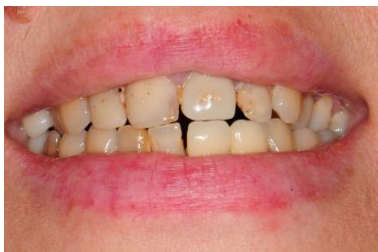

Dr HICHAM KHAYAT
Docteur en Médecine Dentaire

Maîtrise Universitaire en Orthodontie et Orthopédie Dento-Faciale
Diplôme Universitaire de Prothèse et de Réhabilitation Maxillo-Faciale
Diplôme Universitaire en Implantologie Chirurgicale Orale et Maxillo-Faciale
Certificat Post-Universitaire de Radiologie Tomodensitométrie Maxillo-Faciale



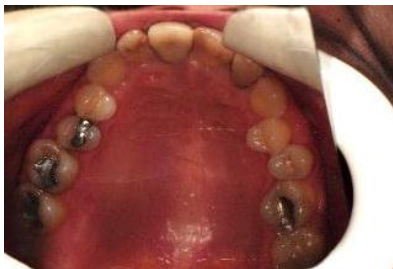Eléments complémentaires pertinents :



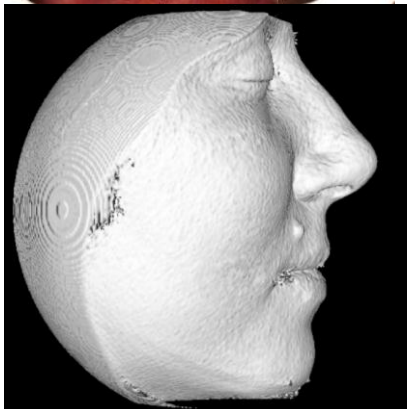
Perturbations du sourire : Bord libre incisifs supérieur trop haut, la lèvre supérieure est concave vers le bas !
Diastèmes compensée par des restaurations disgracieuses (31,32)

Dr HICHAM KHAYAT
Docteur en Médecine Dentaire

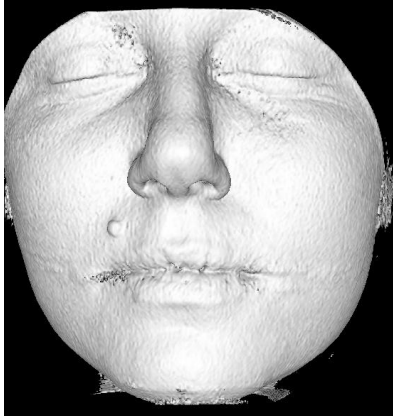
Maîtrise Universitaire en Orthodontie et Orthopédie Dento-Faciale
Diplôme Universitaire de Prothèse et de Réhabilitation Maxillo-Faciale
Diplôme Universitaire en Implantologie Chirurgicale Orale et Maxillo-Faciale
Certificat Post-Universitaire de Radiologie Tomodensitométrie Maxillo-Faciale



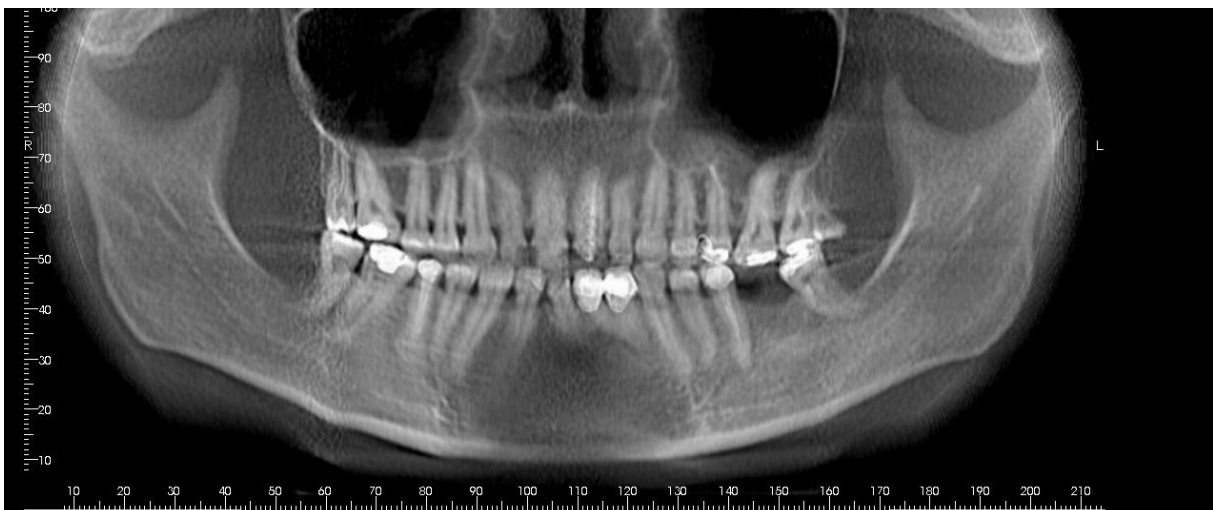Position palatine trop palatine de 14, 24 et 25) .
Position trop vestibulaire de 15.

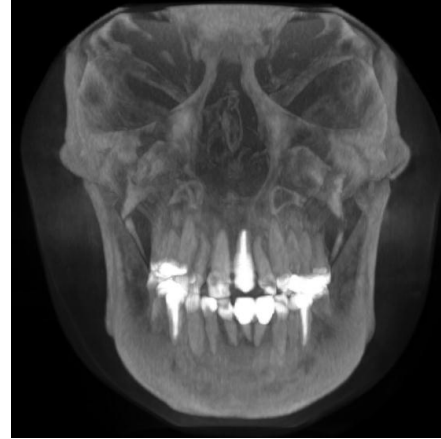
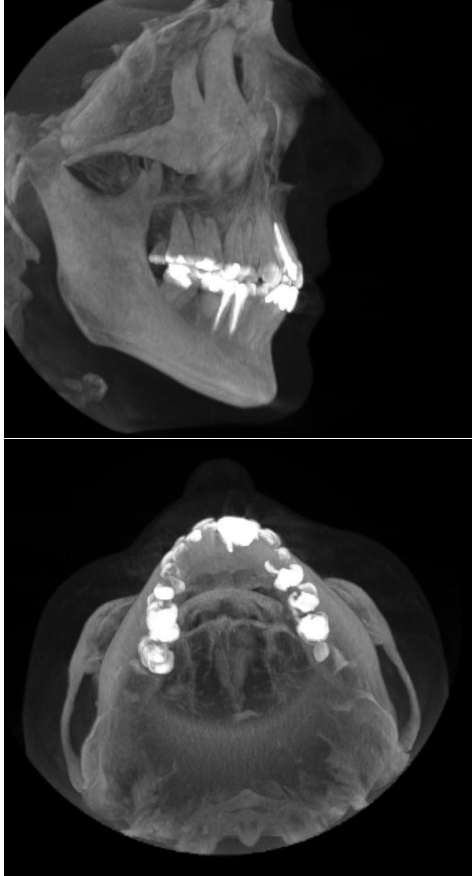
Profil harmonieux avec cependant un sillon naso génien marqué

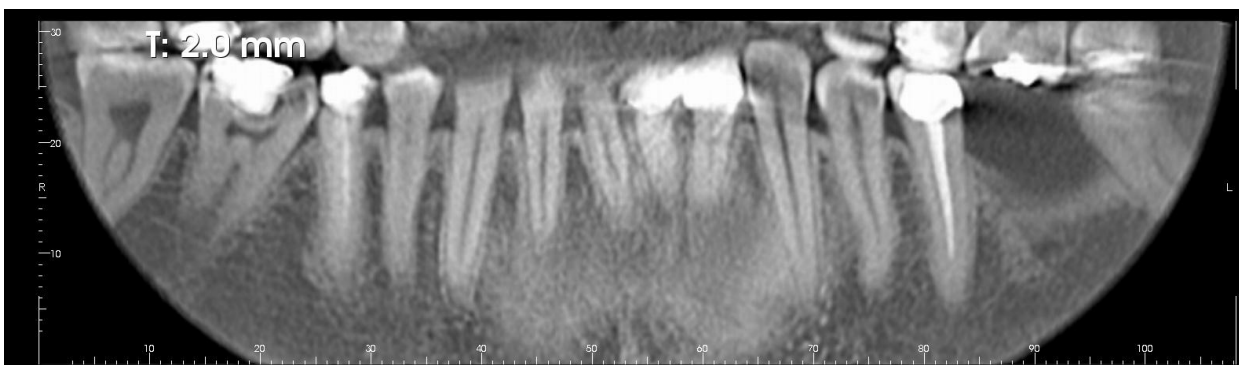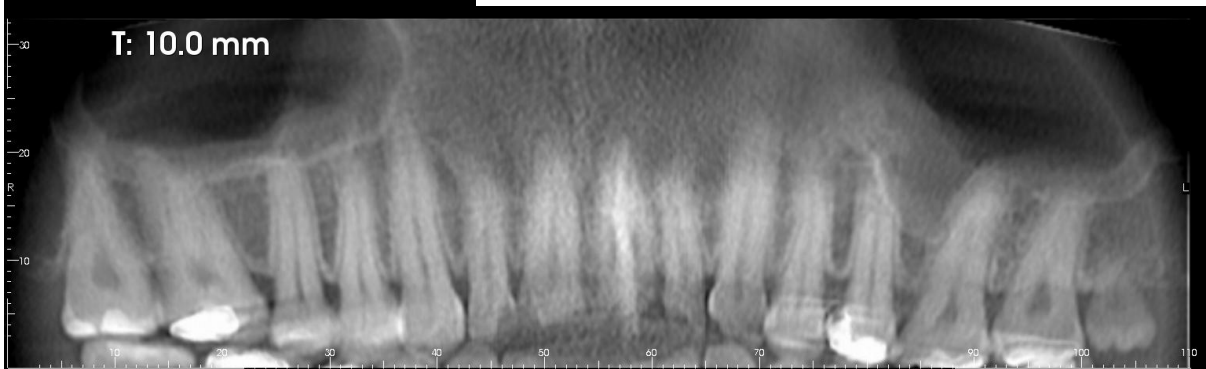


Rides labiales débutantes.





Classe 1 Normo-divergent. Perte du calage molaire postérieur par version de 18, 17, 47, et 48 à droite et de 37 à gauche, du fait de la perte non compensée de 16, 46 et 36. Incisives inférieures égressées.



Dr HICHAM KHAYAT
Docteur en Médecine Dentaire

Maîtrise Universitaire en Orthodontie et Orthopédie Dento-Faciale
Diplôme Universitaire de Prothèse et de Réhabilitation Maxillo-Faciale
Diplôme Universitaire en Implantologie Chirurgicale Orale et Maxillo-Faciale
Certificat Post-Universitaire de Radiologie Tomodensitométrique Maxillo-Faciale

